

DOUBLE THROMBOSE DES CAVITES CARDIAQUES GAUCHES : A PROPOS D'UN CAS OBSERVE AU CHU - CAMPUS DE LOME

DAMOROU F, PESSINABA S, LAWSON B, YAYEHD K, BARAGOU R, KOUEVI K, SOUSSOU B.

Correspondance : Docteur DAMOROU F.J.M. Maître Assistant en Cardiologie au CHU-Campus. B.P : 30284. Cel (00228) 909-76-12. Email : Jdamoro@yahoo.fr*

RESUME : Nous rapportons une observation d'une double thrombose du ventricule gauche et de l'oreillette gauche chez un sujet de 45ans.

Le diagnostic a été réalisé grâce à une Echographie Bidimensionnelle Transthoracique qui a mis en évidence un aspect de cardiomyopathie dilatée hypokinétique ainsi que deux volumineux thrombus, l'un tapissant à la pointe du ventricule gauche et l'autre flottant dans la cavité de l'oreillette gauche.

Le traitement chirurgical étant inaccessible, un traitement médical a été institué : anticoagulant associé au repos, au régime désodé, aux diurétiques, et aux inhibiteurs de l'enzyme de conversion. L'évolution à court terme a été favorable, sans accident embolique. Mais le pronostic à long terme est réservé et dépend de la cardiomyopathie elle-même.

Mots-clé : Double thrombose - Cardiomyopathie dilatée - Echo-Doppler. Anticoagulant - Chirurgie cardiaque.

SUMMARY : We report an observation of a double left thrombosis intraventriculaire and atrium at a subject 45 years. The diagnosis was made by the transthoracic two-dimensional echocardiography which showed a dilated cardiomyopathy and two bulky thrombi in the left ventricle and atrium.

As the surgical treatment is not accessible, we use the medical treatment : anticoagulant treatment associated on the low salt diet, with diuretic and the inhibitors of the enzyme of conversion, the evolution was favourable without embolic accident.

Key words: Double thrombosis- Dilated cardiomyopathy- Echocardiography, Anticoagulant-Cardiac Surgy.

INTRODUCTION

Les thromboses intraventriculaires et atriales sont des complications relativement fréquentes des cardiomyopathies dilatées (CMD) [1,2]. Leur diagnostic a largement bénéficié de l'apport de l'échocardiographie bidimensionnelle. Très peu de localisations doubles ont été décrites [3,4,5] ; cependant dans la littérature il n'est pas fait mention de cas de doubles thromboses intra ventriculaire et atriale gauche au cours de la CMD à notre connaissance.

Nous rapportons une observation de double thrombose intraventriculaire et atriale gauche compliquant une CMD et dont l'évolution à court terme a été favorable sous traitement anticoagulant.

OBSERVATION

Monsieur A., âgé de 45 ans, tabagique à 15 paquets/année, a été hospitalisé dans l'unité de Cardiologie du CHU CAMPUS pour les motifs suivants : Dyspnée stade III de la NYHA, Oedèmes des membres inférieurs, des bourses et des dos des mains. Tous ces symptômes se sont progressivement installés sur trois mois. Le patient n'a aucun antécédent cardiovasculaire particulier.

L'examen général avait mis en évidence un poids de 76 kg et une taille de 1,79 mètre. Il y avait un bon état général, les conjonctives étaient colorées. La tension artérielle était de 130/90 mmhg au bras droit, 120/80 mmhg au bras gauche et le pouls à 96 pulsations/minute.

L'examen physique :

Au plan cardiovasculaire on notait des bruits de cœurs réguliers synchrones aux pouls périphériques mais assourdis et un bruit de galop droit et gauche.

Au plan pulmonaire, l'auscultation pulmonaire notait des râles crépitants aux deux bases pulmonaires.

Le reste de l'examen clinique était normal.

En résumé il s'est agi d'un patient de 45 ans, tabagique, reçu dans un tableau d'insuffisance cardiaque globale.

Nous avons pensé à une cardiomyopathie dilatée en décompensation; à une cardiomyopathie ischémique décompensée.

La radiographie du thorax montrait une cardiomégalie avec un indice cardiothoracique à 0,60.

L'électrocardiogramme avait inscrit un rythme sinusal, un micro voltage et des troubles diffus du repolarisation.

L'échocardiographie transthoracique(ETT) avait montré une dilatation des 4 cavités cardiaques(diamètre de l'atrium gauche(AG) = 58,9mm, diamètre télédiaستولique du ventricule gauche(VG) = 66mm, diamètre télésystolique du VG = 57,1mm, diamètre télédiaستولique du ventricule droit =26,3mm, diamètre de l'atrium droit = 47,9mm) , une dysfonction systolique sévère de VG(pourcentage de raccourcissement =13%), 2 volumineux thrombus l'un à l'apex du VG mesurant 7,5cm² et l'autre libre dans AG mesurant 3,98cm² et un épanchement péricardique circonférentiel de petite abondance.

On note par ailleurs un bas débit mitro - aortique (E - septum = 19mm).

Le bilan biologique réalisé avait noté : le TP 65% (N>70%) et l'INR à 1,30. l'hélogramme était normal.

Le diagnostic de CMD compliquée de double thrombose ventriculaire et atriale gauches a été retenu.

Le traitement de ce patient devrait être une thrombectomie chirurgicale. Mais notre patient a été mis sous traitement médical par inaccessibilité de la chirurgie cardiaque dans notre pays : énoxaparine 0,8mg/jour en sous cutané pendant une semaine sous contrôle du taux de plaquette et temps de céphaline activateur puis relayé par de l'acénocoumarol sous contrôle du TP et de l'INR. Un régime sans sel, un diurétique, un IEC et digitalique ont été associés.

Sous ce traitement, l'évolution a été favorable avec la disparition des signes d'insuffisance cardiaque après 3 semaines de traitement, disparition des thrombus après 3 mois de traitement.

Aucun accident thromboembolique n'a été noté.

DISCUSSION

L'incidence de la thrombose intra ventriculaire gauche varie entre 11 et 36% en cas de cardiomyopathie dilatée [1]. Trente huit pour cent de thrombose de l'oreillette gauche ont été retrouvés chez des patients présentant une cardiomyopathie dilatée [2]. Nous n'avons pas retrouvé dans la littérature de cas une double thrombose des cavités gauches. Nous avons enregistré un cas en 7ans (2000-2006), soit 1cas/35000 ETT, une double thrombose des cavités gauches. Ceci montre la rareté de tels cas.

Dans notre cas il s'agit d'un sujet de sexe masculin présentant une cardiomyopathie dilatée. Chez les femmes par contre il s'agit souvent de cardiomyopathie du péri-partum qui en est la cause [3, 4].

L'âge de notre patient est de 45ans ce qui concorde avec les études de Canavy [2] qui avait retrouvé un âge compris entre 25 et 89ans.

Certains auteurs [5] ont également noté comme dans notre étude un rythme sinusal. En l'absence d'anomalie de la coagulation (hypercoagulabilité par déficit en inhibiteur congénital ou acquis de la coagulation) la double thrombose des cavités cardiaques gauche semble être exclusivement liée, chez notre patient, à l'hypocinésie des parois cardiaques, au bas débit cardiaque.

Les circonstances de découverte des thrombus intracardiaques sont variables : découverte lors des complications telles que les embolies

systémiques [5, 6] ou découverte fortuite lors d'un bilan de l'insuffisance cardiaque globale.

L'ETT bidimensionnelle constitue l'examen de base du diagnostic des masses intracardiaques, en particulier des tumeurs et des thrombus quelques soient leurs localisations, Maillier [7]. Mais le meilleur examen pour la détection des thrombus intracardiaques est l'échographie transoesophagienne (ETO), dont la sensibilité est supérieure à celle de l'ETT surtout dans les thrombus de l'auricule [7, 8]. Ceci peut expliquer le fait que nous avons eu 1cas/35000 ETT de même qu'une méconnaissance d'un éventuel thrombus dans l'auricule gauche.

Sauf dans les cas où il est menaçant et/ou associé a une valvulopathie mitrale indiquant la chirurgie, le traitement anticoagulant permet une régression complète ou partielle du thrombus intracardiaque [2]. Le traitement anticoagulant a permis la résolution complète des thrombus dans les cavités gauches chez notre patient après 3 mois de traitement.

Le pronostic immédiat de notre patient a été favorable, mais son pronostic ultérieur est sombre du fait de la dysfonction systolique sévère du ventricule gauche avec un PR= 13%.

CONCLUSION

L'intérêt de notre observation réside dans la double localisation intraventriculaire et atriale gauche au cours de la CMD. En outre, notre observation souligne le problème de la chirurgie cardiaque dans nos pays en voie de développement.

REFERENCES

- 1- Philippe F. Thrombose intraventriculaire et risque thromboembolique. STV 1998 ; 10 : 216-222.
- 2- Canavy R, Colin L, Desfossez D, Panagides F, Pierron F, Bonnet JL, Bory M. détection et surveillance des caillots de l'oreillette gauche par ETO. Arch mal cœur vaiss 1999 ; 92 (1): 35-42.
- 3- Leceyer TRI, Bouilloy C, Rey JL, et al. Double thrombus intraventriculaire gauche et auriculaire droit. A propos d'un cas d'évolution favorable sous traitement médical. Ann Cardiol Angéol 1986 ; 35 : 271-273.
- 4- Omran H, Jung W, Rabahieh R, Wirtz P, Becher H, Illien S, Schimpf R, Luderitz B. Imagin of thrombi and assessment of left atrial appendage function: a prospective study comparing transthoracic and transesophageal echocardiography. Heart 1999; 81 (2): 192-198.
- 5- Roudaut R, Pepin C, Marazanof M, Bonnet J. Embolie systémique et thrombus de l'auricule gauche chez une patiente en rythme

sinusal présentant une amylose cardiaque. Ann Cardiol Angéol 1996 ; 45 (3) : 119-121.

6- Albo C, Cohen A, Chauvel C, Amarenco P, Castaigne A, Valty J, Bousser MG. Découverte fortuite d'un thrombus isolé de l'auricule gauche chez une femme jeune en rythme sinusal 5 ans après un accident ischémique cérébral. Arch mal cœur vaiss 1993 ; 86 : 507-509.

7- Danchin N, Neiman GL, Huraul T et al. Thrombus biventriculaire au cours d'un syndrome néphrotique avec hypercoagulabilité et hyperéosinophilie. Arch mal cœur vaiss 1985 ; 78 : 271-274.

8- Damorou FJM, Kane A, Napporn G, Thiam O, Bidani A, Diop IB, Sarr M, Ba SA, Diouf SM. Thrombose biventriculaire compliquant une cardiomyopathie du péripartum. A propos d'une observation. Dakar Médical 2000 ; 45 (2) :199-201.

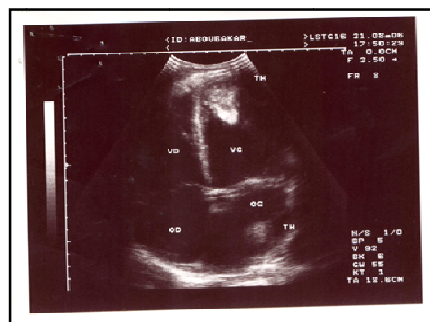

Fig. 1. Coupe apicale quatre cavités montrant les thrombus.

VG : ventricule gauche ; OG : oreillette gauche ; VD : ventricule droit ; OD : oreillette droite

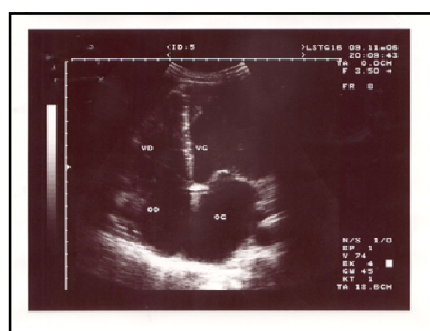


Fig. 2. Disparition des thrombus trois mois après le traitement.